

**MARIE BORGES TAVARES CAVALCANTI**

**ESTUDO TOMOGRÁFICO DA DESMINERALIZAÇÃO ÓSSEA EM GATOS COM  
TIREOTOXICOSE INDUZIDA**

**RECIFE**

**2017**



**UNIVERSIDADE FEDERAL RURAL DE PERNAMBUCO  
PRÓ-REITORIA DE PESQUISA E PÓS-GRADUAÇÃO  
PROGRAMA DE PÓS-GRADUAÇÃO EM CIÊNCIA VETERINÁRIA**

**MARIE BORGES TAVARES CAVALCANTI**

**ESTUDO TOMOGRÁFICO DA DESMINERALIZAÇÃO ÓSSEA EM GATOS COM  
TIREOTOXICOSE INDUZIDA**

Dissertação apresentada ao Programa de Pós-Graduação em Ciência Veterinária do Departamento de Medicina Veterinária da Universidade Federal Rural de Pernambuco, como requisito parcial para obtenção do grau de Mestre em Ciência Veterinária.

Orientador:  
Prof. Dr. Fabiano Séllos Costa

**RECIFE**

**2017**



**UNIVERSIDADE FEDERAL RURAL DE PERNAMBUCO**  
**PRÓ-REITORIA DE PESQUISA E PÓS-GRADUAÇÃO**  
**PROGRAMA DE PÓS-GRADUAÇÃO EM CIÊNCIA VETERINÁRIA**

**DESMINERALIZAÇÃO ÓSSEA EM GATOS COM TIREOTOXICOSE INDUZIDA**

Dissertação de mestrado elaborada por  
**MARIE BORGES TAVARES CAVALCANTI**

Aprovada em ...../...../.....

**BANCA EXAMINADORA**

Prof Dr. Fabiano Séllos Costa  
Orientador – Departamento de Med. Veterinária da UFRPE

Prof.<sup>a</sup> Dr.<sup>a</sup> Elayne Cristine da Silva  
Faculdade UNINASSAU

Prof.<sup>a</sup> Dr.<sup>a</sup> Jacinta Eufrásia Brito Leite  
Departamento de Medicina Veterinária da UFRPE

Dr.<sup>a</sup> Lorena Adão Vescovi Sellos Costa  
Departamento de Medicina Veterinária da UFRPE

*Dedico esta dissertação*

*Ao meu pai Bráulio e minha mãe Fátima, meus  
pilares, pelo amor, pelos valores e pelo incentivo...*

## **AGRADECIMENTOS**

A Deus, sempre primeiro. Sou grata a Ele pela vida abençoada que tenho, e por tudo que já conquistei.

Ao Prof. Fabiano Séllos Costa, não somente orientador na minha vida acadêmica, mas um guia da vida profissional e um amigo. Obrigada por todos os ensinamentos desde a graduação e por me servir de inspiração como médico veterinário e professor.

Aos meus pais, Fátima e Braulio, a quem eu devo a pessoa que sou hoje. Além do amor incondicional, vocês me educaram e sempre apoiaram e incentivaram as minhas decisões, incluindo aquelas da vida acadêmica e profissional.

Aos meus irmãos, Rafael, Ileana, Livia e Fernanda, por servirem de exemplo e inspiração.

À Lorena, pelos ensinamentos e dúvidas respondidas, sempre compartilhando seus conhecimentos sem nenhuma restrição.

Aos colegas veterinários da Imagem, pelo convívio diário e troca de conhecimento. Aprendi muito com vocês.

Às minhas amigas Marília Marinho, Marília Andrade, Isabel, Maria Luiza e Vanessa, pela amizade e momentos de descontração nestes dois anos.

Aos que sempre torceram por mim e aos que me influenciaram positivamente ao longo da minha vida. Sei que mesmo não sendo citados aqui, vocês estão felizes por mais uma etapa concluída.

## RESUMO

O hipertireoidismo é uma endocrinopatia de alta incidência em gatos caracterizada por uma elevação dos níveis séricos dos hormônios tireoidianos, promovendo um estado hipermetabólico. Tireotoxicose, seja de origem endógena ou exógena, é uma condição que pode alterar o metabolismo mineral ósseo em humanos e animais, e tem a capacidade de desencadear desmineralização óssea nos pacientes afetados. A tomografia computadorizada quantitativa (TCQ) é uma técnica usada para diagnosticar perda de massa óssea, que possui alta sensibilidade, aplicabilidade e precisão por permitir a avaliação de regiões isoladas de osso cortical e trabecular. Apesar dos gatos domésticos apresentarem alta incidência de tireotoxicose, não existem estudos que comprovem a existência de desmineralização óssea decorrente desta condição. Este estudo objetivou avaliar a ocorrência de desmineralização óssea em sete gatos com hipertireoidismo de origem exógena que receberam doses diárias de levotiroxina sódica (125 µg/kg), via oral, durante 60 dias. Em associação ao aumento dos níveis séricos dos hormônios tireoidianos, pôde-se identificar desmineralização significativa em osso trabecular do corpo vertebral da segunda vertebra lombar (L2) através da TCQ, semelhante ao descrito em tireotoxicose de origem endógena. Conclui-se que a tireotoxicose exógena por um período de dois meses pode causar alterações significativas no metabolismo ósseo em gatos. Portanto, um diagnóstico precoce e, quando necessário, suplementação hormonal cautelosa e monitorada é fundamental.

**Palavras-chave:** Felinos, endocrinopatia, hipertireoidismo, densidade mineral óssea, densitometria, tomografia computadorizada quantitativa.

## **ABSTRACT**

Hyperthyroidism is an endocrinopathy of high incidence in cats characterized by an elevation of the serum levels of the thyroid hormones, promoting a hypermetabolic state. Thyrotoxicosis, whether of endogenous or exogenous origin, is a condition that can alter bone mineral metabolism in humans and animals, and has the ability to trigger bone demineralization in affected patients. Quantitative computed tomography (QCT) is a technique of high sensitivity, applicability and precision, used to diagnose loss of bone mass, which allows evaluating isolated regions of cortical and trabecular bone. Although domestic cats have a high incidence of this condition, there are no studies to prove the existence of bone demineralization due to thyrotoxicosis. This study aimed to evaluate the occurrence of bone demineralization in seven cats with hyperthyroidism of exogenous origin receiving daily doses of levothyroxine sodium (125 µg/kg) orally for 60 days. In association with increased serum levels of thyroid hormones, significant demineralization of trabecular bone from the vertebral body of the second lumbar vertebra (L2) through QCT could be identified, similar to that described in thyrotoxicosis of endogenous origin. It is concluded that exogenous thyrotoxicosis for a period of two months can cause significant changes in bone metabolism in cats. Therefore, an early diagnosis and, when necessary, cautious and monitored hormonal supplementation is essential.

*Keywords:* Feline; Endocrinopathy; Hyperthyroidism; Bone mineral density; Densitometry; Quantitative computed tomography

## **LISTA DE ABREVIATURAS E SIGLAS**

ALT - alanina aminotransferase  
AST - aspartato aminotransferase  
DMO – densidade mineral óssea  
DPA - absorção de fótons de dupla energia  
DXA - absorciometria por dupla emissão de raios-X  
FA – fosfatase alcalina  
GGT - gamaglutamil transferase  
HUb – Unidade Hounsfield do phantom ósseo  
HUt – Unidade Hounsfield do osso trabecular  
HUw - Unidade Hounsfield do phantom de água  
kg - quilogramas  
kv – quilovolts  
M0 – momento zero  
M1 – momento um  
mA - miliampère  
mg - miligramas  
ml - mililitro  
mm - milímetro  
SPA - absorciometria por fóton único  
T3 – triiodotironina  
T4 - tiroxina  
TC - tomografia computadorizada  
TCQ – tomografia computadorizada quantitativa  
UH – unidade Hounsfield



## SUMÁRIO

<b>1</b>	<b>INTRODUÇÃO.....</b>	<b>9</b>
<b>2</b>	<b>REVISÃO DE LITERATURA.....</b>	<b>11</b>
<b>2.1</b>	<b>A tireóide.....</b>	<b>11</b>
<b>2.2</b>	<b>Fisiologia dos hormônios tireoideanos.....</b>	<b>11</b>
<b>2.3</b>	<b>Hipertireoidismo.....</b>	<b>12</b>
<b>2.4</b>	<b>Densitometria óssea .....</b>	<b>14</b>
<b>3</b>	<b>REFERÊNCIAS BIBLIOGRÁFICAS.....</b>	<b>17</b>
<b>4</b>	<b>ARTIGO CIENTÍFICO.....</b>	<b>22</b>
<b>5</b>	<b>CONSIDERAÇÕES FINAIS.....</b>	<b>35</b>
<b>6</b>	<b>ANEXO 1.....</b>	<b>36</b>
<b>7</b>	<b>ANEXO 2.....</b>	<b>42</b>

## 1. INTRODUÇÃO

Tirotoxicose é uma condição que tem múltiplas etiologias, manifestações e opções terapêuticas. Este termo se refere à condição clínica resultante da ação inapropriada de altos níveis de hormônios tireoidianos nos tecidos. O termo hipertireoidismo endógeno propriamente dito é uma forma de tireotoxicose que acontece devido à síntese e secreção de hormônios pela tireoide de forma inapropriada (BAHN et al., 2011).

O hipertireoidismo consiste em uma causa comum de osteoporose em pacientes humanos, que acontece como consequência do aumento da taxa de reabsorção óssea. Desta forma, a doença é considerada como um fator de risco para desmineralização óssea, podendo ocasionar fraturas patológicas (SALER et al., 2014; SCHREIBER et al., 2014).

A reabsorção óssea, causada pelas elevadas concentrações de hormônios tireoidianos, promove o aumento de cálcio e fósforo sérico na circulação sanguínea. Isso promove a diminuição do paratormônio (PTH) e conseqüentemente, diminui a formação de calcitrol. A ativação dos osteoblastos e aumento da formação óssea são insuficientes para compensar a severa reabsorção óssea induzida pelos hormônios da tireoide, e o resultado final é redução da densidade óssea (ARCHER & TAYLOR, 1996).

Estudos comprovaram que a tireotoxicose também causa alterações no metabolismo ósseo dos gatos domésticos (ARCHER & TAYLOR, 1996; COSTA et al., 2006; SHIEL & MOONEY, 2007). O aumento nos níveis de hormônios tireoidianos sérico é capaz de desencadear aumento na velocidade de reabsorção óssea e alterações nos níveis plasmáticos de cálcio e fósforo. Em felinos, apesar da escassez de informações sobre este ponto, é citado que é possível ocorrer uma perda de massa óssea em decorrência do hipertireoidismo, podendo ocorrer fraturas patológicas nos ossos longos e corpos vertebrais dos animais acometidos (MOONEY, 2009).

Diversos métodos são utilizados para o estudo quantitativo da densidade mineral óssea (DMO) em pacientes humanos e animais domésticos, tais como: Densitometria de Fóton único (SPA), a densitometria de fóton duplo (OPA), densitometria por Raios-X de energia dupla (DXA) e a tomografia computadorizada quantitativa (TCQ). Atualmente DXA é considerado o método densitométrico de eleição em pacientes humanos, embora exista a limitação de não poder avaliar separadamente o osso cortical e o trabecular. Tal limitação não existe na TCQ, que consiste em uma técnica acessível, prática e segura, tanto na Medicina Humana quanto na Medicina Veterinária (SCHREIBER et al., 2014).

Apesar de o hipertireoidismo felino ser considerado como uma das principais doenças que acometem gatos idosos, a literatura que aborda as alterações do metabolismo mineral ósseo causadas por esta endocrinopatia em felinos ainda é escassa. A hipótese deste estudo é que a tireotoxicose exógena em gatos seja capaz de promover mudanças na densidade mineral óssea verificada pela TCQ de forma precoce, mimetizando as alterações que ocorrem na forma endógena da doença. Desta forma, objetivou-se verificar os efeitos da tireotoxicose induzida sobre o metabolismo mineral ósseo de gatos domésticos, verificando a ocorrência ou não de diminuição da densidade mineral óssea do osso trabecular em gatos com tireotoxicose e correlacionando os valores densitométricos com níveis séricos de T4 livre, T4 total e TSH.

## **2. REVISÃO DE LITERATURA**

### **2.1 A tireoide**

A tireoide é uma glândula endócrina de origem endodérmica que se desenvolve precocemente na porção cefálica do tubo digestório. Sua função principal é sintetizar os hormônios tiroxina (T4) e triiodotironina (T3), que por sua vez controlam a taxa de metabolismo energético, o crescimento e a diferenciação celular (JUNQUEIRA & CARNEIRO, 2004).

Na maioria dos mamíferos, a tireoide situa-se caudalmente à laringe sobre o primeiro ou segundo anel traqueal e consiste em dois lobos laterais conectados por um istmo estreito. A glândula tireoide do gato é dividida em dois lobos distintos, sendo o lobo esquerdo posicionado levemente caudal ao lobo direito. Os lobos tireoidianos normais não são palpáveis, pois são planos (com média de 2 a 3 mm de espessura) e encontram-se ventrolaterais à traqueia e dorsais às bordas mediais dos músculos esternotireoideo e esternohioideo (FERGUSON & FREEDMAN, 2006).

Duas glândulas paratireoides estão geralmente associadas a cada lobo da tireoide, totalizando quatro. Uma pequena porcentagem de gatos apresenta tecido paratireoideo ectópico no mediastino cranial; entretanto, um estudo demonstrou que esse tecido ectópico não foi capaz de manter níveis de cálcio normais imediatamente após a tireoparatireoidectomia (BIRCHARD, 2006).

### **2.2 Fisiologia dos hormônios tireoidianos**

Os hormônios tireoidianos são aminoácidos contendo iodo sintetizado na glândula tireoide e apresentam um importante papel na diferenciação, crescimento e metabolismo dos tecidos. De fato, esses hormônios são necessários para o funcionamento normal de quase todos os órgãos e sistemas, apresentando grandes efeitos sobre o consumo de oxigênio e a taxa metabólica da maioria deles. Os hormônios tireoidianos têm efeitos inotrópicos e cronotrópicos no coração, aumentam o número e a afinidade dos receptores beta-adrenérgicos, melhoram a resposta às catecolaminas e aumentam a proporção de miosinas de cadeias pesadas do tipo alfa. Estes hormônios também têm efeitos catabólicos no tecido muscular e adiposo, estimulam a eritropoiese e regulam a síntese e degradação do colesterol. Os

hormônios tireoidianos também são essenciais para o crescimento e desenvolvimento normal dos sistemas neurológico e esquelético. (MOONEY, 2009).

Cerca de 93% dos hormônios metabolicamente ativos secretados pela tireoide correspondem à tiroxina (T4), e 7% à triiodotironina (T3). No entanto, quase todo T4 é convertido em T3 nos tecidos, de modo que ambas são funcionalmente importantes. Os hormônios T3 e T4 têm basicamente a mesma função, entretanto diferem na intensidade da sua ação, uma vez que o T3 é cerca de quatro vezes mais potente do que o T4, apesar de estar presente no sangue em quantidade muito menor e persistir por um tempo mais curto do que o T4 (DICKSON, 1996).

As concentrações de hormônios tireoidianos são controladas pelo eixo hipotálamo-hipófise-tireoide, que opera como um circuito de retroalimentação negativa. A tireotropina (TSH) promove a síntese e liberação de T4 e quantidades menores de T3 da glândula tireoide. O T3 intracelular, derivado da desiodação de T4 na glândula pituitária, provoca diminuição da síntese e secreção do TSH, e é o principal fator determinante da concentração de TSH. O hormônio liberador de tireotropina (TRH), secretado pelo hipotálamo, modula a liberação de TSH da glândula pituitária. Acredita-se que o aumento das concentrações de hormônio tireoidiano também diminui a síntese e a secreção de TRH. Hormônios que inibem a secreção de TSH incluem dopamina, somatostatina, serotonina e glicocorticoides. Prostaglandinas, TRH e agonistas alfa-adrenérgicos aumentam a secreção de TSH (MOONEY, 2009).

### **2.3 Hipertireoidismo**

O hipertireoidismo de uma forma geral é caracterizado por um estado hipermetabólico decorrente do aumento dos níveis séricos de hormônios tireoidianos (tiroxina – T4 e triiodotironina - T3), seja de origem endógena ou exógena (PETERSON et al., 1983; THODAY & MOONEY, 1992; BROUSSARD et al., 1995; MOONEY, 2009; VASKE et al., 2014).

Hipertireoidismo exógeno é uma condição que pode alterar o metabolismo mineral ósseo em humanos e animais (COSTA et al., 2006; SALER et al., 2014), podendo desencadear desmineralização óssea nos pacientes afetados. O hipertireoidismo felino é mais comum em gatos idosos, e tem uma crescente incidência em todo o mundo desde que Peterson et al. relataram pela primeira vez esta enfermidade em felinos em 1979 (EDINBORO et al., 2010).

A doença clínica em gatos domésticos se manifesta de forma semelhante ao descrito em pacientes humanos, podendo observar-se taquicardia, hiperatividade, emaciação progressiva, polifagia, poliúria/polidipsia e alterações gastrointestinais, como diarreia e êmese (VASKE et al., 2014). A severidade dos sinais clínicos pode variar de leve a grave, uma vez que esta endocrinopatia acomete principalmente gatos de meia idade e idosos, e comumente ocorre concomitante a outras patologias (COSTA, 2006). Entretanto, de acordo com Vaske et al. (2014), nos últimos 20 anos os pacientes felinos vêm sendo diagnosticado com hipertireoidismo mais precocemente, o que faz com que os animais não desenvolvam sinais clínicos mais severos.

Em pacientes humanos, o hipertireoidismo exógeno (tireotoxicose exógena) é considerada uma importante causa de osteoporose, que pode ocorrer secundariamente à suplementação hormonal exacerbada em hipotireoideos (SALER et al., 2014). Estudos realizados em gatos observaram desmineralização óssea em gatos com hipertireoidismo espontâneo (ARCHER & TAYLOR, 1996) e induzido (COSTA et al., 2006), embora ocorra de forma diferente (SHIEL et al., 2007).

Hiperplasia adenomatosa funcional ou, menos frequentemente, adenoma de tireoide, são as principais causas atribuídas ao desenvolvimento do hipertireoidismo felino, entretanto a etiologia por trás dessas alterações ainda não foi esclarecida, embora diversas potenciais causas sejam apontadas (PETERSON & WARD, 2007; MOONEY, 2009; VASKE et al., 2014).

Em humanos o hipertireoidismo é geralmente associado à doença autoimune (doença de Graves). Uma etiologia semelhante foi investigada em felinos, entretanto concluiu-se que o hipertireoidismo felino ocorre por diferentes causas quando comparado com o que normalmente ocorre em humanos (PETERSON et al., 1987). Outras pesquisas sugerem um aumento na incidência de hipertireoidismo em gatos alimentados basicamente de comida enlatada. Fatores ambientais que foram apontados incluem isoflavonas, ftalatos, resorcinol, polifenóis e bifenilpoliclorados, dos quais alguns são considerados bociogênicos, e outros podem ser encontrados no ambiente ou em comida de gatos industrializadas (SCARLET et al., 1988; PETERSON & WARD, 2007). Adicionalmente, gatos que são mantidos dentro de casa, dormem no chão e usam a caixa de areia têm maior risco de desenvolver hipertireoidismo, assim como aqueles que são expostos regularmente a produtos como spray antipulgas, pesticida, inseticida, fertilizantes (KASS et al., 1999; OLCZAK et al., 2011) Entretanto, continua difícil definir a real correlação de causa e efeito entre os fatores supracitados (VASKE et al., 2014).

Os hormônios tireoidianos são responsáveis por uma série de funções, incluindo o metabolismo de lipídeos, proteínas e carboidratos. Estes hormônios também agem sobre o sistema nervoso simpático. Portanto o excesso de hormônios tireoidianos pode afetar diversos órgãos, e promover várias alterações clínicas, cuja severidade varia de acordo com o tempo de evolução da tireotoxicose e características individuais do paciente (MOONEY, 2009).

A tireotoxicose exógena em humanos promove alterações laboratoriais e clínicas idênticas à tireotoxicose endógena (FALLON et al., 1983). A ocorrência de tireotoxicose devido à suplementação oral exagerada de hormônios tireoidianos foi descrita em cães com o objetivo de reverter o estado de hipotireoidismo (FINE et al., 2010).

O excesso de hormônios tireoidianos em pacientes humanos estimula o remodelamento do osso cortical e trabecular, acelerando a perda de massa óssea (MOSEKILDE et al., 1990) e o diagnóstico de hipertireoidismo ou história de doença é considerado um fator de risco para osteoporose (FALLON et al., 1983, ADLIN et al., 1991, FOLDES et al., 1993, GOUVEIA et al., 1997).

Estudos experimentais que induziram tireotoxicose exógena foram realizados em animais para melhor compreender a fisiopatologia da doença endógena. Nestes estudos, foram relatadas alterações semelhantes à doença endógena em cães (ADAMS & JOWSEY, 1967), gatos (CARDOSO et al., 2008, COSTA et al., 2008) e ratos (KUNG & NG, 1994; GOUVEIA et al. 1997, PEREIRA et al., 1999).

Embora as alterações no metabolismo ósseo em gatos com tireotoxicose tenham sido descritas na literatura, vários aspectos ainda precisam ser esclarecidos (CARDOSO et al., 2008). A determinação da densidade mineral óssea (DMO) é essencial para o diagnóstico precoce da desmineralização e auxilia no estabelecimento de um protocolo terapêutico adequado e no monitoramento da condição (SCHARLA et al., 1999).

## **2.4 Densitometria óssea**

A densidade e massa mineral óssea podem ser avaliadas usando-se métodos não invasivos, tais como Densitometria de Fóton único (SPA), a Densitometria de fóton duplo (OPA), densitometria por Raios-X de energia dupla (DXA), a Tomografia computadorizada quantitativa (TCQ) e a ultrassonometria (GRIER et al., 1996; SILVA, 2003).

Os métodos utilizados atualmente para medir a densidade óssea dependem da absorção de radiação pelo esqueleto, provendo medidas quantitativas da massa óssea ( $\text{g/cm}^2$ ,  $\text{g/cm}^3$ ). Sua acurácia é medida em termos do coeficiente de variação (CV) entre o peso das cinzas ósseas e

o peso do conteúdo mineral ósseo (osso intacto) registrado pelo densitômetro (HAILEY et al., 1996).

A TCQ e a DXA são consideradas as mais precisas e menos invasivas em humanos (MARICIC & GLUCK, 2004; ADMS, 2009) e animais (QUARLES, 1992, AERSSSENS et al., 1998, LILL et al., 2002, SCHOLZ-AHRENS et al., 2007, COSTA et al., 2010; PARK et al., 2014; LEE et al., 2015).

A SPA foi o primeiro método prático não-invasivo de medida da densidade óssea, estando limitada a mensurar estruturas ósseas imersas em água ou embebidas em materiais com as mesmas propriedades de absorção que as dos tecidos moles. Para superar algumas limitações da SPA, desenvolveram então a absorção de fótons de dupla energia (DPA). A DPA pode avaliar estruturas ósseas que não estejam circundadas por uma espessura constante de tecidos moles como, por exemplo, a coluna lombar e o fêmur proximal. Para assegurar uma maior precisão em animais, deve ser dada atenção ao posicionamento e à habilidade do operador em definir a mesma região de interesse, utilizando parâmetros anatômicos bem definidos (GRIER et al., 1996).

A DXA é capaz de medir partes centrais do esqueleto (coluna e fêmur). Tem acurácia diagnóstica alta e dose de radiação baixa quando comparadas aos outros métodos, sendo a técnica de densitometria mais utilizada atualmente no mundo. Entretanto, o DXA inclui os elementos posteriores da coluna vertebral e, portanto, pode ser imprecisa ou não é possível em casos de degeneração espinhal, escoliose ou após cirurgia lombar (SILVA, 2003).

A TCQ é considerada uma técnica de imagem que possui de alta sensibilidade, aplicabilidade e precisão, sendo usada para diagnosticar perda de tecido ósseo. Esta técnica pode ser limitada às regiões específicas de interesse, tais como o osso trabecular do corpo vertebral, o qual tem se mostrado com o maior valor preditivo de fraturas patológicas (SCHREIBER, et al., 2014). Por esta razão, também é uma técnica bastante difundida no mundo, mesmo sendo mais demorada para realização, mais cara e menos segura do que a DXA (EDDY et al., 1998; SILVA, 2003; ESWARAN et al., 2006).

A avaliação óssea com ultrassom (ultrassonometria) é uma técnica relativamente nova e barata. Não mede, todavia, a densidade mineral óssea propriamente dita, sendo mais utilizada na avaliação preditiva de fraturas, e é menos sensível que a DXA e a TCQ (SILVA, 2003).



### 3. REFERÊNCIAS BIBLIOGRÁFICAS

- ADAMS, J. E. Quantitative computed tomography. **European Journal of Radiology**, v. 71, n. 3, p. 415-424, 2009.
- ADAMS, P.; JOWSEY, J. Bone and mineral metabolism in hyperthyroidism: an experimental study. **Endocrinology**, v. 81, n.4, p. 735-740, 1967.
- ADLIN, E. V.; MAURER, A. H.; MARKS, A. D. et al. Bone mineral density in postmenopausal women treated with L-Thyroxine. **American Journal of Medicine**, v. 90, n.3, p. 360-306, 1991.
- AERSSSENS, J.; BOONEN, S.; LOWET, G. et al. Interspecies differences in bone composition, density, and quality: potential implications for in vivo bone research. **Endocrinology**; v. 139, n. 2, p. 663-670, 1998.
- ARCHER, F. J.; TAYLOR, S. M. Alkaline phosphatase bone isoenzyme and osteocalcin in the serum of hyperthyroid cats. **Canadian Veterinary Journal**, v.37, n. 12, p. 735-739, 1996.
- BAHN, R. S.; BURCH, H. B.; COOPER, D. S. et al Hyperthyroidism and Other Causes of Thyrotoxicosis: Management Guidelines of the American Thyroid Association and American Association of Clinical Endocrinologists. **Thyroid**, v. 21, n. 10, p. 1169-1169, 2011.
- BIRCHARD, S. J. Thyroidectomy in the cat. **Clinical Techniques in Small Animal Practice**, v. 21, n.1, p. 28-33, 2006.
- BROUSSARD, J. D.; PETERSON, M. E.; FOX, P. R. Changes in clinical and laboratory findings in cats with hyperthyroidism from 1983 to 1993. **Journal of the American Veterinary Medical Association**, v. 206, n. 3, p. 302-305, 1995.
- CARDOSO, M. J. L.; COSTA, F. S.; MUNIZ, L. M. R. et al. Hiperparatireoidismo em gatos com hipertireoidismo experimental. **Arquivo Brasileiro de Medicina Veterinária e Zootecnia**; v. 60, n. 3, p. 620-625, 2008.
- COSTA, F. S.; CARDOSO, M. J. L.; MUNIZ, L. M. R. et al. Determinação de desmineralização óssea em gatos após tirotoxicose experimental. **Brazilian Journal of Veterinary Research and Animal Science**, v. 43, n. 5, p. 695-701, 2006.

- COSTA, F. S.; CARDOSO, M. J. L.; MUNIZ, L. M. R. et al. Avaliação das metaloproteinases de matriz -2 e -9 em gatos com desmineralização óssea secundária à tirotoxicose induzida. **Arquivo Brasileiro de Medicina Veterinária e Zootecnia**, v. 60, n.5, p.1053-1060, 2008.
- COSTA, L. A. V. S.; LOPES, B. F.; LANIS, A. B. et al. Bone demineralization in the lumbar spine of dogs submitted to prednisone therapy. **Journal of Veterinary Pharmacology and Therapeutics**, v. 33, n. 6, p. 583-586, 2010.
- DICKSON, W. M. Glândulas endócrinas. In: SWENSON, M. J.; REECE, W. O. **Dukes Fisiologia dos Animais Domésticos**. Rio de Janeiro: Guanabara Koogan, 1996. p. 571-602.
- EDDY, D.; JOHNSTON, C. C.; CUMMINGS, S. R. et al. Osteoporosis: Review of the evidence for prevention, diagnosis, and treatment and cost-effectiveness analysis. **Osteoporosis International**, v. 8, n. 4 p.1-88, 1998.
- EDINBORO, C. H.; SCOTT-MONCRIEFF, J. C.; GLICKMAN, L. T. Feline hyperthyroidism: potential relationship with iodine supplement requirements of commercial cat foods. **Journal of feline medicine and surgery**, v. 12, n. 9, p. 672-679, 2010.
- ESWARAN, S. K.; GUPTA, A.; ADAMS, M. F. et al. Cortical and trabecular load sharing in the human vertebral body. **Journal of Bone and Mineral Research**, v. 21, p.307-314, 2006.
- FALLON, M. D.; PERRY, H. M.; BERGFELD, M. et al. Exogenous hyperthyroidism with osteoporosis. **Archives of Internal Medicine**, v. 143, n. 3, p. 442-444, 1983.
- FERGUSON, D. C.; FREEDMAN, R. Goiter in apparently euthyroid cats. **Consultations in Feline Internal Medicine**, v. 5, p. 207-215, 2006.
- FINE, D. M.; TOBIAS, A. H.; BONAGURA, J. D. Cardiovascular manifestations of iatrogenic hyperthyroidism in two dogs. **Journal of Veterinary Cardiology**, v. 12, n. 2, p.141-146, 2010.
- FOLDES, J.; TARJAN, G.; SZATHMARI, M. et al. Bone mineral density in patients with endogenous subclinical hyperthyroidism: is this thyroid status a risk factor for osteoporosis? **Clinical Endocrinology**, v. 39, n. 5, p. 521-527, 1983.
- GOUVEIA, C. H. A; JORGETTI, V.; BIANCO, A. C. Effects of thyroid hormone administration and estrogen deficiency on bone mass of female rats. **Journal of Bone and Mineral Research**, v. 12, n. 12, p. 2098-2107, 1997.

GRIER, S. J.; TURNER, A. S.; ALVIS, M. R. The use of dual-energy x-ray absorptiometry in animals. **Investigative Radiology**. v. 31, n. 1, p. 50-62, 1996.

HAILEY, D.; SAMPIETRO-COLOM, L.; MARSHALL, D. et al. The effectiveness of bone density measurement and associated treatments for prevention of fractures: An International Collaboration Review. **International Journal for Technology Assessment in Health Care**, v. 14, p.237-254, 1996.

JUNQUEIRA, L. C.; CARNEIRO, J. **Histologia básica**. 10. ed. Rio de Janeiro: Guanabara Koogan, 2004, p. 407 – 10.

KASS, P. H.; PETERSON, M. E.; LEVY, J. et al. Evaluation of environmental, nutritional, and host factors in cats with hyperthyroidism. **Journal of veterinary internal medicine**, v. 13, n. 4, p. 323-329, 1999.

KUNG AW, N. G. F. A rat model of thyroid hormone-induced bone loss: effect of antiresorptive agents on regional bone density and osteocalcin gene expression. **Thyroid**, v. 4, n. 1, p. 93-98, 1994.

LEE, D.; LEE, Y.; CHOI, W. et al. Quantitative CT assessment of bone mineral density in dogs with hyperadrenocorticism. **Journal of veterinary science**, v. 16, n. 4, p. 531-542, 2015.

LILL, C. A.; GERLACH, U. V.; ECKHARDT, C. et al. Bone changes due to glucocorticoid application in an ovariectomized animal model for fracture treatment in osteoporosis. **Osteoporosis International**, v. 13, n. 5, p. 407-414, 2002.

MARICIC, M.; GLUCK, O. Densitometry in glucocorticoid-induced osteoporosis. **Journal of Clinical Densitometry**, v. 7, n. 4, p. 359-363, 2004.

MOONEY, C. T. Hyperthyroidism. In: ETTINGER, S. J.; FELDMAN, E. C. (eds.) Textbook of Veterinary Internal Medicine. 7. ed., v. 2, St. Louis: **Elsevier Saunders**, 2009.

MOSEKILDE, L.; ERIKSEN, E. F.; CHARLES, P. Effects of thyroid hormones on bone and mineral metabolism. **Endocrinology Metabolism Clinics of North America**, v. 19, n. 1, p. 35-63, 1990.

OLCZAK, J.; JONES, B. R.; PFEIFFER, D. U. et al. Multivariate analysis of risk factors for feline hyperthyroidism in New Zealand. **New Zealand Veterinary Journal**, v. 53, n. 1, p. 53-58, 2005.

PARK, S.; OH, J.; SON, K. Y. et al. Quantitative computed tomographic assessment of bone mineral density changes associated with administration of prednisolone or prednisolone and alendronate sodium in dogs. **American journal of veterinary research**, v. 76, n. 1, p. 28-34, 2015.

PEREIRA, R.C.; JORGETTI, V.; CANALIS, E. Triiodothyronine induces collagenase-3 and gelatinase B expression in murine osteoblasts. **American Journal of Physiology**, v. 277, p. E496-E504, 1999.

PETERSON, M. E.; KINTZER, P. P.; CAVANAGH, P. G. et al. Feline hyperthyroidism: pretreatment clinical and laboratory evaluation of 131 cases. **Journal of the American Veterinary Medical Association**, v. 183, p. 103-110, 1983.

PETERSON, M. E.; WARD, C. R. Etiopathologic findings of hyperthyroidism in cats. **Veterinary Clinics of North America: Small Animal Practice**, v. 37, n. 4, p. 633-645, 2007.

QUARLES, L. Prednisone induced osteopenia in beagles: variable effects mediated by differential suppression of bone formation **American Journal of Physiology**, v. 263, p. E136-E141, 1992.

SALER, T.; AHBAB, S.; SAGLAM, Z. A. et al. Endogenous subclinical hyperthyroidism may not lead to bone loss in premenopausal women. **Hippokratia Medical Journal**, v. 18, n. 3, p. 240- 244, 2014.

SCARLETT, J. M. Epidemiology of thyroid diseases of dogs and cats. **Veterinary Clinics of North America: Small Animal Practice**, v. 24, n. 3, p. 477-486, 1994.

SCHARLA, S. H.; WOLF, S.; DULL, R. et al. Prevalence of low bone mass and endocrine disorders in hip fracture patients in Southern Germany. **Experimental and Clinical Endocrinology & Diabetes**, v. 107, n. 8, p. 547-554, 1999.

SCHREIBER, J. J.; ANDERSON, P. A.; HSU, W. K. Use of computed tomography for assessing bone mineral density. **Neurosurgical focus**, v. 37, n. 1, p. E4, 2014.

SCHOLZ-AHRENS, K.; DELLING, G.; STAMPA, B. et al. Glucocorticosteroid-induced osteoporosis in adult primiparous Gottingen miniature pigs: effects on bone mineral and mineral metabolism. **American Journal of Physiology – Endocrinology and Metabolism**, v. 293, n. 1, p. E385-E395, 2007.

SHIEL, R. E.; MOONEY, C. T. Testing for hyperthyroidism in cats. **Veterinary Clinics of North America: Small Animal Practice**, v. 37, n. 4, p. 671-691, 2007.

SILVA, L. K. Avaliação tecnológica em saúde: densitometria óssea e terapêuticas alternativas na osteoporose pós-menopausa [Technology assessment in health care: bone densitometry and alternatives therapeutical in post-menopausal osteoporosis]. **Caderno de Saúde Pública= Rep Public Health**, v. 19, n. 4, p. 987-1003, 2003.

THODAY, K. L.; MOONEY, C. T. Historical, clinical and laboratory features of 126 hyperthyroid cats. **Veterinary Record**, v. 131, n.12, p. 257-264, 1992.

VASKE, H. H.; SCHERMERHORN, T.; ARMBRUST, L. et al. Diagnosis and management of feline hyperthyroidism: current perspectives. **Veterinary Medicine: Research and Reports**, v. 5, p. 85-96, 2014.

WARD, C. R.; ACHENBACH, S. E.; PETERSON, M. E. the inhibitory protein, Gi2, shows decreased expression in adenomatous thyroid tissue from hyperthyroid cats. **Journal of Veterinary Internal Medicine**, v. 15, p. 298, 2001.

#### **4. ARTIGO CIENTÍFICO**

A ser encaminhado para o periódico Journal of Veterinary Science

ISSN: 1976-555X

## **DESMINERALIZAÇÃO ÓSSEA EM GATOS COM TIREOTOXICOSE INDUZIDA**

Marie Borges Tavares Cavalcanti<sup>1</sup>, Marília Albuquerque Bonelli<sup>1</sup>, Lorena Adão Vescovi Séllos Costa<sup>1</sup>, Mauro José Lahm Cardoso<sup>2</sup> e Fabiano Séllos Costa<sup>1,\*</sup>

<sup>1</sup>Department of Veterinary Medicine, Federal Rural University of Pernambuco, Recife, Brazil

<sup>2</sup>Department of Veterinary, State University of Londrina, UEL, Londrina, Brazil

\*Corresponding author: Tel: +55 81 99808 0082, E-mail: [fabianosellos@hotmail.com](mailto:fabianosellos@hotmail.com)

### **Resumo**

Tireotoxicose é uma condição que pode alterar o metabolismo mineral ósseo em humanos e animais, e tem a capacidade de desencadear desmineralização óssea nos pacientes afetados. Tomografia computadorizada quantitativa (TCQ) é uma técnica de alta sensibilidade, aplicabilidade e precisão, usada para diagnosticar perda de tecido ósseo, e que permite a avaliação de regiões isoladas de osso cortical e trabecular. Objetivou-se com este estudo avaliar a ocorrência de desmineralização óssea em sete gatos com hipertireoidismo de origem exógena que receberam doses diárias de levotiroxina sódica (125 µg/kg), via oral, durante 60 dias. Em associação ao aumento dos níveis séricos dos hormônios tireoidianos, pôde-se identificar desmineralização significativa em osso trabecular do corpo vertebral da segunda vertebra lombar (L2) através da TCQ, semelhante ao descrito em tireotoxicose endógena. Conclui-se que a tireotoxicose exógena por um período de 60 dias pode promover alterações significativas no metabolismo ósseo em gatos. Portanto, um diagnóstico precoce e, quando necessário, suplementação hormonal cautelosa é fundamental.

**Palavras-chave:** Felinos, endocrinopatia, hipertireoidismo, densidade mineral óssea, densitometria, Tomografia Computadorizada Quantitativa.

## 1. Introdução

O hipertireoidismo felino resulta de excessivas concentrações de hormônios tireoidianos (tiroxina [T4] e triiodotironina [T3]) e é considerado o distúrbio endócrino de maior ocorrência em felinos [25, 29, 34, 35]. Os hormônios da tireoide são responsáveis por uma série de funções, incluindo o metabolismo de lipídeos, proteínas e carboidratos. Estes hormônios também estimulam o sistema nervoso simpático. Portanto o excesso de hormônios tireoidianos podem afetar vários órgãos e promover diversas alterações clínicas, cuja severidade pode variar de acordo com o tempo de evolução da doença e características individuais do paciente [25].

A suplementação exagerada dos hormônios tireoidianos em pacientes humanos com hipotireoidismo pode causar tireotoxicose exógena. A suplementação de hormônios tireoidianos em pacientes humanos com hipotireoidismo sem adequado acompanhamento podem desencadear tireotoxicose exógena, e promover alterações laboratoriais e clínicas idênticas à tireotoxicose endógena [12].

A ocorrência de tirotoxicose devido à suplementação exagerada de hormônios tireoidianos foi descrita em cães [13]. Estudos experimentais que induziram tirotoxicose exógena foram realizados em animais para melhor compreender a fisiopatologia de sua contraparte endógena. Nestes estudos, foram relatadas alterações semelhantes à doença endógena em cães [2], gatos [7, 20] e ratos [18, 20, 28].

O excesso de hormônios tireoidianos em pacientes humanos estimula a remodelação do osso cortical e trabecular, acelerando a perda de massa óssea [26] e o diagnóstico de hipertireoidismo ou história da doença é considerado um fator de risco para osteoporose [3, 12, 14, 18].

Embora as alterações no metabolismo ósseo em gatos com tireotoxicose tenham sido descritas na literatura, vários aspectos ainda precisam ser esclarecidos [7]. A determinação da densidade mineral óssea (DMO) é essencial para o diagnóstico precoce da desmineralização e auxilia no estabelecimento de um protocolo terapêutico adequado e no monitoramento da condição [31].

Várias técnicas de densitometria têm sido descritas, entretanto, a tomografia computadorizada quantitativa (TCQ) e a absorciometria de raios-X de dupla energia (DEXA) são consideradas as mais precisas e menos invasivas em humanos [1] e animais [4, 11, 23, 24, 30, 33]. No entanto, não existem estudos que mencionem a avaliação da DMO em gatos com tireotoxicose. A hipótese é que a tireotoxicose exógena em gatos pode promover mudanças na radiodensidade óssea observadas na TCQ após um curto período de tempo.



## 2. Material e Métodos

### 2.1. Animais

O uso de animais neste estudo foi aprovado pelo Comitê de Ética de Bem-Estar Animal da Universidade Federal do Espírito Santo – Brasil, protocolo (010/2008). O grupo experimental foi composto por sete gatos hígdidos, adulto-jovens (idade entre 12 e 36 meses), não castrados, sem distinção de raça ou gênero, e peso entre 2,5 e 4,0 kg. A seleção dos animais foi baseada em uma abrangente avaliação clínica e laboratorial, incluindo exame físico, hemograma, urinálise e níveis séricos de Alanina aminotransferase (ALT), aspartato aminotransferase (AST), fosfatase alcalina (ALP), gama glutamiltransferase (GGT), ureia, creatina, proteína total, albumina, cortisol, TSH, T4 livre e T4 total.

Antes de começar o experimento, os gatos foram submetidos a um tempo de adaptação de 45 dias, isolados em baias coletivas com acesso à luz solar e espaço para exercício. Todos os gatos receberam água e ração seca (Purina® ProPlan®). Após o experimento, os gatos foram castrados e doados.

### 2.2. Protocolo de indução à tireotoxicose

Cada gato recebeu cápsulas de levotiroxina sódica por via oral, na dose de 125 µg/kg, a cada 24 horas, durante 60 dias. Toda semana os gatos foram pesados e tiveram sua dose ajustada individualmente de acordo com o peso quando necessário. Os dados do experimento foram coletados imediatamente antes do início da administração de levotiroxina sódica (M0) e após 60 dias da administração do hormônio – no final do experimento (M1).

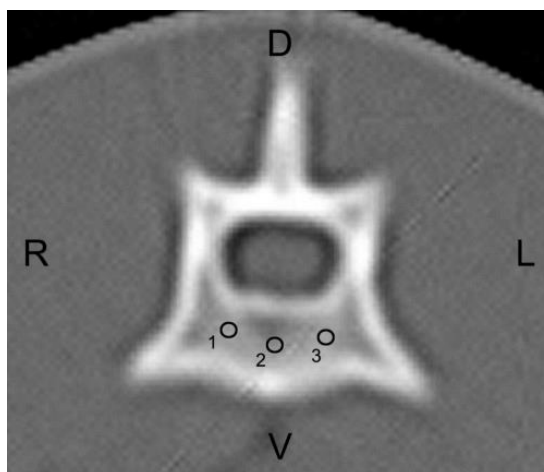
### 2.3. Protocolo anestésico

Antes dos exames de tomografia computadorizada (TC), foi realizado jejum hídrico por 6 horas e alimentar por 12 horas. Foi administrado cloreto de sódio 0,9% durante o exame a uma taxa de infusão de 10 ml/kg<sup>1</sup>h<sup>-1</sup>. Os gatos foram anestesiados usando diazepam e propofol, em seguida posicionados em decúbito ventral na mesa de exame tomográfico.

#### 2.4. QCT scanning protocol and imaging analysis

Os exames de TC foram realizados usando um aparelho GE Hi-Speed FXI e um protocolo com 120 kVp e mA automático a uma velocidade de uma rotação por segundo. As imagens foram adquiridas em cortes transversais de 2 mm de largura usando filtro para tecido ósseo. Antes dos exames, o dispositivo foi calibrado para permitir a padronização dos resultados.

Após a digitalização das imagens, o corpo vertebral da segunda vértebra lombar (L2) foi identificado em cada gato. A radiodensidade do tecido ósseo foi então obtida calculando o valor médio entre três regiões de interesse selecionadas (ROI) no osso trabecular do corpo vertebral (Figura 1). Cada ROI apresentou uma área média de  $2,6 \pm 0,1 \text{ mm}^2$ . Para padronizar os níveis das secções e obter as medidas de radiodensidade do tecido ósseo nos diferentes estágios do experimento, considerou-se a região em que tinha visualização semelhante dos processos espinhosos e transversos da segunda vértebra lombar.



**Figura 1.** Imagem transversal de TC da segunda vértebra lombar de um gato mostrando as regiões selecionadas de interesse (círculos negros) no osso trabecular (1, 2 e 3) usadas para calcular a radiodensidade óssea em unidades de Hounsfield (HU). D, dorsal; L, esquerda; V, ventral; R, direita. Filtro de ósseo, 120 kVp, auto mA.

Um phantom de densidade conhecida com mineral ósseo foi escaneado simultaneamente utilizando os mesmos parâmetros aplicados quando se realizavam os exames tomográficos dos gatos. O phantom continha objetos de calibração com densidades equivalentes a 0, 100 e 200 mg/cm<sup>3</sup> de hidroxiapatita de cálcio. Em seguida foi realizada a conversão dos valores médios da radiodensidade do osso trabecular e do phantom em densidade óssea mineral na unidade g/cm<sup>3</sup>, utilizando a seguinte equação descrita em estudo prévio [27]:

$$\text{BMD} = 200 \text{ HU}_t / (\text{HU}_b - \text{HU}_w)$$

Onde HU<sub>t</sub> é a radiodensidade do osso trabecular mensurada, HU<sub>b</sub> é a radiodensidade do phantom de osso (contendo 200 mg de hidroxiapatita de cálcio/cm<sup>3</sup>), e HU<sub>w</sub> é a radiodensidade do phantom de água (sem hidroxiapatita de cálcio).

#### *2.4. Níveis séricos de hormônios tireoideanos*

Os níveis séricos do T4 total e do hormônio estimulador da tireoide (TSH) foram mensurados em M0 e M1, por radioimunoensaio. Os níveis sérios de T4 livre foram medidos por diálise. Cada mensuração foi realizada em triplicado.

#### *2.5. Estatística*

Foi utilizado o teste T pareado para comparar as variáveis entre os dois momentos (M0 e M1), com  $p < 0,01$ . Para investigar a correlação entre DMO e os níveis séricos dos hormônios tireoidianos, utilizamos o Teste de correlação linear de Pearson.

### **3. Resultados e discussão**

O protocolo de suplementação oral de levotiroxina sódica na dose de 125µg/kg ao dia, por 60 dias, foi eficaz na indução de tireotoxicose, elevando significativamente os níveis de T4 àqueles comumente observados na tireotoxicose endógena. Outros autores conseguiram induzir tireotoxicose em ratos [18, 20, 28], cães [2], e gatos [7, 10], nos quais as alterações no metabolismo ósseo também foram observadas.

Enquanto que outros autores também reportaram alterações no metabolismo mineral ósseo em gatos em decorrência de um estado de tireotoxicose, a avaliação densitométrica

óssea utilizando TCQ e DXA não foi mencionada na literatura consultada. As alterações que foram descritas em gatos com tireotoxicose foram: desmineralização óssea, hipercalcemia, hiperfosfatemia [6], baixos níveis séricos de paratormônio (PTH), aumento da FA óssea [6, 14] e aumento dos níveis séricos da osteocalcina [6]. Um estudo prévio identificou aumento da atividade da metaloproteinase de matriz -2 e -9 em gatos com tireotoxicose experimentalmente induzida, após 42 dias de administração oral de levotiroxina sódica, sugerindo o aumento da degradação da matriz colágena do tecido ósseo [10]. Em outro estudo, o aumento do PTH e a diminuição do cálcio ionizado indicaram o desenvolvimento de hiperparatireoidismo secundário em gatos com hipertireoidismo, e a redução da atividade da osteocalcina e do telopeptídeo carboxiterminal tipo I que indicou aumento da reabsorção óssea [7].

As semelhanças nas alterações do tecido ósseo observadas na tireotoxicose exógena e endógena em seres humanos sugerem que o mesmo pode ser verdade em gatos domésticos [12]. Em ambas as situações, observa-se um estado hipermetabólico com remodelação óssea exagerada, conforme descrito por alguns autores que mediram os marcadores do metabolismo ósseo [7, 10]. Os achados histológicos no tecido ósseo em pacientes com hipertireoidismo são caracterizados por um aumento na atividade osteoblástica e osteoclástica [5].

A significativa desmineralização óssea observada durante um curto período de tempo nos gatos deste estudo sugere que o mesmo deve ocorrer em pacientes com tireotoxicose endógena. Portanto, um diagnóstico precoce da doença evitaria osteoporose grave e outras alterações no metabolismo mineral ósseo.

Os hormônios tireoidianos estão entre os medicamentos mais prescritos na medicina humana. A tireotoxicose de origem iatrogênica resultante de uma suplementação excessiva de hormônios é considerada um grave problema de saúde pública na atualidade, causando desmineralização óssea e aumento do risco de fraturas patológicas. Isto é ainda mais grave nas mulheres após a menopausa, uma vez que o estrogênio desempenha um papel importante na prevenção da osteoporose [12, 18]. A tireotoxicose exógena foi descrita em cães com hipotireoidismo que receberam suplementação de hormônio tireoidiano [13]. Estes cães desenvolveram alterações cardiovasculares que foram revertidas após a normalização dos níveis hormonais. Portanto, o acompanhamento dos pacientes que recebem suplementação hormonal, independente da espécie, é recomendado para evitar alterações sistêmicas resultantes da tireotoxicose.

A tomografia computadorizada quantitativa (TCQ) é uma técnica altamente sensível, aplicável e precisa para o diagnóstico de perda de massa óssea e identificação de fraturas

vertebrais resultantes da osteoporose [17]. Muitos estudos envolvendo seres humanos e animais verificaram que a DMO obtida via tomografia é uma representação precisa da verdadeira DMO [8, 32, 36]. As imagens transversais geradas pela QCT permitem uma melhor padronização da localização de cada ROI em M0 e M1. Análises densitométricas com uso de phantom foram realizadas em gatos hígdidos [9] e para a constatação de desmineralização óssea em cães com hiperadrenocorticismo [23]. No presente estudo a TCQ permitiu a medição da densidade do osso trabecular de vértebras lombares dos gatos com tireotoxicose induzida (Tabela 1).

**Tabela 1.** Valores médios dos níveis séricos de hormônios tireoideanos e radiodensidade do osso trabecular da segunda vertebra lombar em sete gatos com tireotoxicose induzida.

Parameters	M0	M1	Normal values* *
DMO	469,97 ± 57,61 mg/cm <sup>3</sup>	359,17 ± 64,28 mg/cm <sup>3</sup>	-----
T4 Livre	2.30 ± 0.73 ng/dl <sup>b</sup>	7.02 ± 1.52 ng/dl <sup>a</sup>	1.50 - 4.00 ng/dl
T4 Total	18.0 ± 3.1 ng/ml <sup>b</sup>	54.5 ± 7.8 ng/ml <sup>a</sup>	5 - 30 ng/ml
TSH	0.13 ± 0.01 ng/ml <sup>b</sup>	0.01 ± 0.0 ng/ml <sup>a</sup>	0.05 - 0.50 ng/ml

\*DMO: Densidade óssea mineral; M0: antes da administração da levotiroxina sódica; M1: depois de 60 dias da administração; HU: unidades Hounsfield. Letras diferentes na mesma linha diferem pelo teste t pareado ( $p < 0.01$ ). \*\* B.E.T. Laboratories.

A TCQ permite uma identificação mais precisa do osso trabecular quando comparada à DXA, que fornece informações sobre a densidade do osso como um todo, não permitindo uma avaliação separada do osso cortical e trabecular. A TCQ também fornece informações sobre a morfometria óssea a partir da qual os parâmetros biomecânicos podem ser obtidos [1]. Considerando que o osso trabecular sofre desmineralização mais facilmente do que o osso cortical, a QCT é considerada uma técnica altamente sensível e com maior precocidade no estabelecimento do diagnóstico da osteoporose em humanos quando comparada à DXA [1, 17]. No entanto, a DXA expõe o paciente a menos radiações ionizantes e aos seus efeitos deletérios [22].

A literatura demonstra que em humanos as regiões trabecular e cortical do corpo vertebral são mais susceptíveis à desmineralização do que o osso cortical dos ossos longos.

As fraturas também são mais frequentes em locais com maior quantidade de osso trabecular, como corpos vertebrais, fêmur proximal e rádio distal [17]. Um estudo verificou que a coluna lombar em humanos perde mais massa óssea do que o rádio distal durante a corticoterapia crônica [21]. Outro trabalho mais recente sugeriu valores de normalidade para uma densidade mineral óssea de vértebras lombares de gatos [9]. Estudos experimentais com animais também utilizaram com sucesso a TCQ para avaliar a DMO da coluna lombar em cães, ovelhas e minipigs [11, 16, 30].

Uma pesquisa encontrou alterações tomográficas na DMO do osso trabecular da segunda vértebra lombar em oito cães tratados com prednisona por via oral na dose de 2mg/kg a cada 24 horas por um mês, observando-se perda de massa óssea de aproximadamente 14% ao final do protocolo experimental [11]. Outros autores, utilizando a mesma metodologia para a verificação da densidade mineral óssea descrita em nosso estudo, caracterizaram a ocorrência de desmineralização óssea em cães com hiperadrenocorticismo endógeno por TCQ [23]. Um outro estudo também recente utilizou TCQ para avaliar a DMO em gatos hípidos adultos para obtenção de valores de normalidade do osso trabecular das vértebras lombares [9]; entretanto, não há relatos ao conhecimento dos autores de valores de DMO obtidos através de TCQ em gatos com tireotoxicose, seja de origem endógena ou exógena.

As superfícies endosteais e periostais podem causar artefatos de volume parcial durante a avaliação densitométrica de áreas de osso cortical com menos de 2 mm de espessura [19]. Normalmente, esses artefatos não interferem no cálculo da radiodensidade do osso cortical das vértebras lombares em cães de tamanho médio e grande, uma vez que a espessura desse osso cortical é maior que 2 mm [11]. No entanto, a presença deste artefato deve ser levada em consideração quando se trata de densitometria do osso cortical vertebral em gatos. A espessura cortical foi menor que 2 mm no corpo vertebral de L2 em todos os gatos neste estudo, aumentando a possibilidade de presença de artefatos de volume parcial. Portanto, não foi possível fazer uma avaliação comparativa da perda de conteúdo mineral no osso trabecular e cortical de L2 nos gatos neste estudo.

Em resumo, os resultados deste estudo demonstram que a tirotoxicose de origem exógena durante um período de 60 dias é capaz de promover desmineralização significativa no osso trabecular da coluna lombar de gatos e mimetizando alterações similares ao hipertireoidismo de origem endógena. Considerando o recente aumento da expectativa de vida de pacientes felinos associado ao número crescente de casos de hipertireoidismo, é necessário um diagnóstico precoce para minimizar as alterações multissistêmicas, incluindo as do metabolismo mineral ósseo. Além disso, é importante que os veterinários sejam cautelosos

durante a suplementação de hormônios da tireóide em gatos e monitorarem constantemente os pacientes durante a terapia.

## Referências

- [1] Adams JE. Quantitative computed tomography. *Eur J Radiol.* 2009; 71(3):415-424.
- [2] Adams P, Jowsey J. Bone and mineral metabolism in hyperthyroidism: an experimental study. *Endocrinology* 1967; 81(4):735-740.
- [3] Adlin EV, Maurer AH, Marks AD, Channiick BJ. Bone mineral density in postmenopausal women treated with L-Thyroxine. *Am J Med* 1991; 90(3):360-306.
- [4] Aerssens J, Boonen S, Lowet G, Dequeker J. Interspecies differences in bone composition, density, and quality: potential implications for in vivo bone research. *Endocrinology* 1998; 139(2):663-670.
- [5] Allain TJ, McGregor AM. Thyroid hormones and bone. *J Endocrinol* 1993; 139(1):9-18.
- [6] Archer FJ, Taylor SM. Alkaline phosphatase bone isoenzyme and osteocalcin in the serum of hyperthyroid cats. *Can Vet J* 1996; 37(12):735-739.
- [7] Cardoso MJL, Costa FS, Muniz LMR, Valério MA, Melussi M. Hiperparatireoidismo em gatos com hipertireoidismo experimental. *Arq Bras Med Vet Zootec* 2008; 60(3):620-625.
- [8] Chalmers HJ, Dykes NL, Lust G, Farese JP, Burton-Wurster NI, Williams AJ, Todhunter RJ. Assessment of bone mineral density of the femoral head in dogs with early osteoarthritis. *Am J Vet Res* 2006; 67(5):796-800.
- [9] Cheon H, Choi W, Lee Y, Lee D, Kim J, Kang, JH, Na K, Chang J, Chang, D. Assessment of trabecular bone mineral density using quantitative computed tomography in normal cats. *Journal of Veterinary Medical Science* 2012; 74(11): 1461-1467.
- [10] Costa FS, Cardoso MJL, Muniz LMR, Vulcano LC, Justulin Júnior LA, Felisbino SL, Martins Filho S. Avaliação das metaloproteínas de matriz -2 e -9 em gatos com desmineralização óssea secundária à tirotoxicose induzida. *Arq Bras Med Vet Zootec* 2008; 60:1053-1060.
- [11] Costa LAVS, Lopes BF, Lanis AB, Oliveira DC, Giannotti JG, Costa FS. Bone demineralization in the lumbar spine of dogs submitted to prednisone therapy. *J Vet Pharmacol Ther* 2010; 33(6):583-586.
- [12] Fallon MD, Perry HM, Bergfeld M, Droke D, Teitelbaum SL, Avioli LV. Exogenous hyperthyroidism with osteoporosis. *Arch Intern Med* 1983; 143(3):442-444.

- [13] Fine DM, Tobias AH, Bonagura JD. Cardiovascular manifestations of iatrogenic hyperthyroidism in two dogs. *J Vet Cardiol* 2010; 12(2):141-146.
- [14] Foldes J, Tarjan G, Szathmari M, Krasznai I, Horvath C. Bone mineral density in patients with endogenous subclinical hyperthyroidism: is this thyroid status a risk factor for osteoporosis? *Clin Endocrinol* 1993; 39(5):521-527.
- [15] Foster DJ, Thoday KL. Tissue sources of serum alkaline phosphatase in 34 hyperthyroid cats: a qualitative and quantitative study. *Res Vet Sci.* 2000; 68(1):89-94.
- [16] Glüer, CC, Scholz-Ahrens, KE, Helfenstein, A, Delling, G, Timm, W, Açil, Y, Barkmann R, Hassenpflug J, Stampa B, Bauss F, Schrezenmeir, J. Ibandronate treatment reverses glucocorticoid-induced loss of bone mineral density and strength in minipigs. *Bone* 2007; 40(3): 645-655.
- [17] Grampp S, Jergas M, Lang P, Steiner E, Fuerst T, Gluer CC, Mathur A, Genant HK. Quantitative CT assessment of the lumbar spine and radius in patients with osteoporosis. *Am J Roentgenol* 1996; 167(1):133-140.
- [18] Gouveia CHA, Jorgetti V, Bianco AC. Effects of thyroid hormone administration and estrogen deficiency on bone mass of female rats. *J Bone Miner Res* 1997; 12(12): 2098-2107.
- [19] Hangartner TV, Gilsanz V. Evaluation of cortical bone by computed tomography. *J Bone Miner Res* 1996; 11(10):1518-1525.
- [20] Kung AW, Ng F. A rat model of thyroid hormone-induced bone loss: effect of antiresorptive agents on regional bone density and osteocalcin gene expression. *Thyroid* 1994; 4(1):93-98.
- [21] Laan RFJM, Buijs WCAM, Van Erning LJTO, Lemmens JAM, Corstens FHM, Ruijs SHJ, Van de Putte LBA, Van Riel PLCM. Differential effects of glucocorticoids on cortical appendicular and cortical vertebral bone mineral content. *Calcif Tissue Int* 1993; 52(1):5-9.
- [22] Lauten SD, Cox NR, Baker GH, Paiter DJ, Morrison NE, Baker HJ. Body composition of growing and adult cats as measured by use of dual energy x-ray absorptiometry. *Comp Med* 2000; 50(2):175-183.
- [23] Lee D, Lee Y, Choi W, Chang J, Kang JH, Na, KJ, Chang, DW. Quantitative CT assessment of bone mineral density in dogs with hyperadrenocorticism. *J Vet Sci* 2015; 16(4): 531-542.
- [24] Lill CA, Gerlach UV, Eckhardt C, Goldhahn J, Schneider E. Bone changes due to glucocorticoid application in an ovariectomized animal model for fracture treatment in osteoporosis. *Osteoporos Int* 2002; 13(5):407-414.



- [25] Mooney CT. Hyperthyroidism. In: Ettinger SJ, Feldman EC, eds. Textbook of Veterinary Internal Medicine. 7th. ed., vol. 2, St. Louis: Elsevier Saunders, 2009:1761.
- [26] Mosekilde L, Eriksen EF, Charles P. Effects of thyroid hormones on bone and mineral metabolism. *Endocrinol Metab Clin North Am* 1990; 19(1):35-63.
- [27] Park, S, Oh, J, Son, KY, Cho, KO, Choi, J. Quantitative computed tomographic assessment of bone mineral density changes associated with administration of prednisolone or prednisolone and alendronate sodium in dogs. *Am J Vet Res.* 2015; 76(1), 28-34.
- [28] Pereira RC, Jorgetti V, Canalis, E. Triiodothyronine induces collagenase-3 and gelatinase B expression in murine osteoblasts. *Am J Physiol.* 1999; 277:E496-E504.
- [29] Peterson, ME & Eirmann, L. Dietary management of feline endocrine disease. *Vet Clin Small Anim.* 2014; 44(4): 775-788.
- [30] Quarles L. Prednisone induced osteopenia in beagles: variable effects mediated by differential suppression of bone formation. *Am J Physiol* 1992; 263:E136-E141.
- [31] Scharla SH, Wolf S, Dull R, Lempert UG. Prevalence of low bone mass and endocrine disorders in hip fracture patients in Southern Germany. *Exp Clin Endocrinol Diabetes* 1999; 107(8):547-554.
- [32] Schneider S, Breit SM, Grampp S, Künzel WW, Liesegang A, Mayrhofer E, Zentek J. Comparative assessment of bone mineral measurements obtained by use of dual-energy X-ray absorptiometry, peripheral quantitative computed tomography, and chemical–physical analyses in femurs of juvenile and adult dogs. *Am J Vet Res* 2004; 65(7):891-900.
- [33] Scholz-Ahrens K, Delling G, Stampa B, Helfenstein A, Hahne HJ, Acil Y, Timm W, Barkmann R, Hassenpflug J, Schrezenmeir J, Glüer CC. Glucocorticosteroid-induced osteoporosis in adult primiparous Gottingen miniature pigs: effects on bone mineral and mineral metabolism. *Am J Physiol Endocrinol Metab* 2007; 293(1):E385-E395.
- [34] Thoday KL, Mooney CT. Historical, clinical and laboratory features of 126 hyperthyroid cats. *Vet Rec* 1992; 131(12): 257-264.
- [35] Vaske, HH, Schermerhorn, T., Armbrust, L., & Grauer, G. F. Diagnosis and management of feline hyperthyroidism: current perspectives. *Veterinary Medicine: Research and Reports* 2014; 5: 85-96.
- [36] Waite KL, Nielsen BD, Rosenstein DS. Computed tomography as a method of estimating bone mineral content in horses. *J Equine Vet Sci* 2000; 20(1):49-52.

## **5. CONSIDERAÇÕES FINAIS**

Os resultados do presente trabalho permitiram caracterizar alterações no metabolismo mineral ósseo em gatos com tireotoxicose induzida utilizando a técnica de tomografia computadorizada quantitativa, fato até então não mencionado na literatura. Tendo em vista o aumento da expectativa de vida dos gatos domésticos e ao aumento do número de casos diagnosticados, torna-se importante maior conhecimento sobre os aspectos fisiopatológicos desta enfermidade. Desta forma, a comprovação do desenvolvimento de desmineralização nos estágios iniciais da doença subsidia o médico veterinário a investigar alterações do metabolismo mineral óssea em pacientes hipertireoideos e estabelecer terapia medicamentosa preventiva caso necessário.

**6. ANEXO 1:** Normas de formatação para encaminhamento de artigo para o periódico Journal of Veterinary Science.

Link para acesso: <http://www.vetsci.org/page/manuscript.html>

All materials must be written in proper and clear English. The manuscript, prepared according to "Uniform Requirements for Manuscripts submitted to the J Vet Sci", is not returned to the corresponding author because of the incorrectness of the format.

The manuscript including tables and their footnotes, and figures legends, must be typed in double space on A4 size (21 × 28 cm) white paper, with a margin of at least 2.5 cm on each every side. Materials should be prepared with a letter quality printer using ragged right margin and standard 12 point font (Times New Roman style). Good quality photocopies are acceptable. The manuscript should be in the following sequence: abstract and keywords, introduction, materials and methods, results, discussion, acknowledgments, conflict of interest, references, tables, and figure legends. The copyright assignment form, cover letter, title page should be uploaded separate file. The abstract, references, each table and figure legend should start with a new page. All pages should be numbered consecutively starting from the title page. All tables and figures are to be numbered consecutively using Arabic numerals. Their approximate positions should be indicated in the appropriate margin of the typescript. The average size of original articles is around eight (8) printed pages including table(s), figure(s) and references (double-spaced, typewritten 16 pages). A short communication and case reports are four (4) printed pages (double-spaced, typewritten 8 pages) including the figure(s) and table(s), and there is no size limitation for reviews.

**Cover letter**

The corresponding author must give written assurance that neither the submitted materials nor portions therefore have been published previously or are under consideration for publication elsewhere. When more than one related manuscript has been published or is under consideration for publication by this or other journals, authors are required to declare this in their letter and to enclose copies of those publications for an editorial perusal. Failure to do so may lead to automatic rejection of the submitted manuscript.

The corresponding author should certify that all listed authors participated meaningfully in the study and that they have seen and approved the final manuscript.

### **Title page**

This should contain the title of an article, full names of author(s) and institutional affiliation(s). If several authors, and institutions are listed, they should be clearly indicated with which department and institution each author is affiliated. In separate paragraph, address for correspondence, including the name of corresponding author, address (institutional affiliation, city, zip-code and country), telephone and fax number, and e-mail address, should be given. Information concerning sources of financial support should be placed as an acknowledgment. A running title, less than ten words, should not be declarative or interrogative sentences.

**1. Title :** Titles should be brief but informative. It is important for literature retrieval to include the key words in the title which are necessary to identify the nature of the subject matter, including the species of the animal on which the work is done. Use of expressions such as "Studies on ....." "Observation of ....." or "Effects of ....." should be avoided, since they are not sufficiently informative. Chemical formulas or abbreviations should not be used. Titles in the form of declarative or interrogative sentences are not encouraged. Also, do not use Roman or Arabic numerals to designate that the paper is one in a series.

**2. Authors and Affiliation :** Authors are urged to include their full names (e.g. Michael Johns, David N. Fisher, Ana M. Fernandez Cabrera etc.). Confusion often arises in the literature when authors are identified by surname and initials only. Authors' academic degrees should not be included. The full name of institutions and subsidiary departments should be given, together with a useful address including postal code. If several authors and institutions are listed on a paper, it should be clearly indicated with which department and institution each author is affiliated. The affiliation address in each case should be indicated by superscript.

**3. Running title :** A brief running title should be provided, not to exceed ten words. If running title is declarative or interrogative sentences, it is not acceptable.

**Abstracts**

Abstract should be concise less than 200 words for original article (100 words in case of short communication and case report) and describe in one paragraph, concisely purpose, methods, important results and describe conclusion of the study, but not repeat information already presented in the title. It should be suitable for direct inclusion in Index Medicus/Medline and CAB/ Index Veterinarius.

**Keywords**

This is a list important terms relevant to the content of paper. Up to 5 keywords should be listed at the bottom of abstract to be used as index terms. For the selection of key words, please refer Medical Subject Heading (MeSH) in Index Medicus/Medline

**Introduction**

This is a brief background. It is not necessary to include all of the background literature. Brief reference to the most pertinent generally is enough to inform readers with findings of others in the field. The specific questions to be addressed the study should also described. It should not contain either authors' result and conclusion.

**Materials and Methods**

Experimentation of the experimental methods should be concise but sufficient for repetition by other qualified investigators. Procedures that have been published previously should not be described in detail, but merely cited with appropriate references. However, new or significant modifications of previously published procedures need full descriptions. The sources of special chemical( s), equipment(s) or preparation(s) should be given along with their company name and country. All chemicals and reagents should be used a generic name but not brand name. For animal experimentation reported in this Journal, it is expected that the "Guide for the care and use of laboratory animals" approved by the National Research Council(ILAR) in USA will have been observed. We encourage that the ethical guidelines of animal welfare committee should be cited. Research on humans must be approved by IRB. Please refer the Declaration of Helsinki (www.wma.net).

## **Results**

This part should be included a concise textual description of the data presented in tables and figures. Repetition of the same data in different forms should be avoided. The results should not include materials appropriate to the discussion.

## **Discussion**

In this section, the data should be interpreted concisely without repeating material already presented in the results section. It should be considered the results in relation to any hypotheses advanced in the introduction. This may include an evaluation of the methodology and of the relationship of new information to the knowledge in that field.

## **Acknowledgments**

All person who have made a genuine contribution and who endorse the data and conclusions may be included. Authors are responsible for obtaining written permission to use any copyrighted text and/or illustration

## **Conflict of Interest**

Conflict of interest exists when an author (or the author's institution), reviewer, or editor has financial or personal relationship that inappropriately influence his/her actions (such relationships are also known as dual commitments, competing interests, or competing loyalties). All authors should disclose their conflict of interest, i.e., (1) financial relationships such as employment, consultancy, stock ownership, honoraria, paid expert testimony, (2) personal relationship, (3) academic competition, and (4) intellectual passion. These conflicts of interests must be included in the end of manuscript.

## **References**

The references section must include all relevant published works, and all listed references must be cited in the text. Arrange the references in alphabetical order by the first author's surname, and number the entries consecutively. And the cited references in the text should be cited by their list number. Cite each listed reference in the text by number in square brackets.

Journal name should be abbreviated in accordance with the style of Index Medicus/Medline ([www.nlm.nih.gov/tsd/serials/lji.html](http://www.nlm.nih.gov/tsd/serials/lji.html)). The number of references should be less than forty (40) for original article and fifteen (15) for short communication and case report. Follow the styles shown in the example below:

1. **Brock TD, Madigan MT.** Biology of Microorganism. 5th ed. pp. 42-59, Prentice Hall, Englewood Cliffs, 1988.
2. **Berghoff N, Suchodolski JS, Steiner JM.** Association between serum cobalamin and methylmalonic acid concentrations in dogs. Vet J 2012, **191**, 306-311.
3. **Palmer N, Jensen ML, Raine H.** Tumors of joint. In: Jubb KVF, Kennedy PC, Burke E (eds.). Pathology of Domestic Animals. 2nd ed. pp. 140-144, Academic Press, San Diego, 1993.
4. **Rogers PL, Lee KJ, Skotnicki ML, Fiecher DE** (eds.). Advances in Biochemical Engineering. Vol. 23. pp. 15-25, Springer-Verlag, Berlin, 1999.
5. **Alberghina D, Amorini AM, Lazzarino G.** Modulation of peripheral markers of the serotonergic system in healthy horses. Res Vet Sci 2010. Epub ahead of print. doi: 10.1016/j.rvsc.2010.06.023.

The following types of references are not valid for listing: unpublished data, personal communication, manuscripts in preparation or submitted, pamphlets, thesis for a degree, proceedings, abstracts, patents, newsletters, website, in press and material that has not been subjected to peer review. However, article(s) that can be available in Medline/PubMed and SCOPUS can be used as reference(s).

### **Tables and Figures**

Tables should be typewritten separately from the text, double spaced, and each table should include a title. Arrange the data so that columns of like material read down, not across. Figures should be included separately from the text, and ordinarily be original drawings. However, glossy photographs of line- drawing are usually satisfactory. In each original line-drawing, letters or numbers should be left blank because they will be typed in during printing. Letters or numbers should be included in the figures contained in a submitted manuscript along with caption for figures. Figures should be submitted in final size (printed 1 : 1). They

may be printed in either single column (75 mm width) or double column (165 mm width) format. The size of text in figures should be 8~10 points, except for single letter markers which may be 12 points. Numbers, letters, and symbols used in multi-paneled figures must be consistent. Authors should place explanatory matter in footnotes, not in the heading. Explain in footnotes all nonstandard abbreviations that are used in each table. For footnotes use the following symbols, in sequence: \*, †, ‡, §, ||, ¶, \*\*, ††, ††††.... Draw each curve with a different kind of line (solid, dashed, dotted) or with a different symbol for the plotted points dot, triangle and square in order of ○, ●, △, ▲, □, ■, ◯.... All figures should be created with applications that are capable of preparing high resolution TIFF, JPEG or PPT files acceptable for publication. Diagrams and photographs submitted in electronic format must be of the following minimum resolutions: \*600 dpi for photographs or halftones with B/W, color or line art work as insets or lettering \*1200 dpi for line art work and artwork with greyscale All kinds of figures may be reduced, enlarged or trimmed for publication by the Editor. The figure numbers should be appeared directly at the lower left corner. And then symbols, arrows, or letters used in photographs could be possible to rearrange for journal format.

### **Nomenclatures, Unit, and Abbreviations**

Nomenclatures for chemicals and biochemicals, microorganism, and genes should follow the guidelines in the instructions to authors of journals published by American Society for Microbiology. SI units (System International Unites) should be used whenever possible. Abbreviations should be used for those recommended by IUPA-IUB Commission on Biochemical Nomenclature and Related Documents. In addition to abbreviation to SI unit, other common abbreviations may be used without definition. (the same abbreviations are used for plural forms): hour(s) = h, minute(s) = min, second(s) = sec, liter(s) = L, mililiter(s) = mL, meter(s) = m, centimeter(s) = cm, gram(s) = g, miligram(s) = mg, microliter(s)= μL, micrometer(s) = μm, micron(s) = μm, standard deviation = SD, standard error = SE, molar = M, mole = mol.



## 7. ANEXO 2: Artigo a ser encaminhado para o periódico *Journal of Veterinary Science*.

### **BONE DEMINERALIZATION IN CATS WITH INDUCED THYROTOXICOSIS**

Marie Borges Tavares Cavalcanti<sup>1</sup>, Marília Albuquerque Bonelli<sup>1</sup>, Lorena Adão Vescovi Séllos Costa<sup>1</sup>, Mauro Jose Lahm Cardoso<sup>2</sup> e Fabiano Séllos Costa<sup>1,\*</sup>

<sup>1</sup>Department of Veterinary Medicine, Federal Rural University of Pernambuco, Recife, Brazil

<sup>2</sup>Department of Veterinary, State University of Londrina, UEL, Londrina, Brazil

\*Corresponding author: Tel: +55 81 99808 0082, E-mail: [fabianosellos@hotmail.com](mailto:fabianosellos@hotmail.com)

#### **Abstract**

Thyrotoxicosis is a condition that can alter bone mineral metabolism in humans and animals, and has the capability of triggering bone demineralization in affected patients. Quantitative computed tomography (QCT) is a highly sensitive, applicable and precise technique used for diagnosing loss of bone mass which allows the evaluation of isolated regions of cortical and trabecular bones. The objective of this study was to evaluate the occurrence of bone demineralization in seven cats with thyrotoxicosis of exogenous origin that received daily doses of sodium levothyroxine, at 125µg/kg, orally, during 60 days. We were able to identify significant demineralization of the trabecular bone of the vertebral body of the second lumbar vertebrae (L2) on QCT exams associated with an elevation in serum levels of the thyroid hormones, similar to those described for endogenous thyrotoxicosis. We conclude that exogenous thyrotoxicosis over a period of two months can cause significant changes in bone metabolism in cats. Therefore, an early diagnosis and, when necessary, careful hormonal supplementation is important.

*Keywords:* Feline; Hyperthyroidism; Bone mineral density; Densitometry; Quantitative computed tomography

#### **1. Introduction**

Feline hyperthyroidism results from excessive concentrations of thyroid hormones (thyroxine [T4] and triiodotironine [T3]) and is considered the most frequent endocrine disorder in cats [25, 29, 34, 35]. Thyroid hormones are responsible for a series of functions including lipid, protein and carbohydrate metabolism. These hormones also stimulate the sympathetic nervous system. Therefore, an excess of thyroid hormones can affect a number of

organs and lead to various clinical alterations, the severity of which can vary according to the duration of thyrotoxicosis and the patient's individual characteristics [25].

Excessive supplementation of thyroid hormones in human patients with hyperthyroidism may cause exogenous thyrotoxicosis. Supplementation of thyroid hormones in human patients with hypothyroidism without adequate follow-up may trigger exogenous thyrotoxicosis, and promote laboratory and clinical changes similar to endogenous thyrotoxicosis [12].

The occurrence of thyrotoxicosis due to the exaggerated supplementation of thyroid hormones has been described in dogs [13]. Experimental studies that induced exogenous thyrotoxicosis have been performed in animals to better understand the pathophysiology of its endogenous counterpart. In these studies, similar alterations to endogenous disease have been reported in dogs [2], cats [7, 20] and rats [18, 20, 28].

The excess of thyroid hormones in human patients stimulates the remodeling of the cortical and trabecular bone, accelerating the loss of bone mass [26] and the diagnosis of hyperthyroidism or history of the disease are considered a risk factor for osteoporosis [18].

Although changes in bone metabolism in cats with thyrotoxicosis have been described in the literature, several aspects still need to be clarified [7]. Determination of bone mineral density (BMD) is essential for the early diagnosis of demineralization and helps in establishing an adequate therapeutic protocol and monitoring status [31].

Several densitometry techniques have been described, however, quantitative computed tomography (QCT) and dual energy X-ray absorptiometry (DXA) are considered the most accurate and least invasive in humans [1] and animals [23, 24, 30, 33]. However, there are no studies that mention BMD assessment in cats with thyrotoxicosis. Our hypothesis is that exogenous thyrotoxicosis in cats may promote changes in bone radiodensity observed in the QCT after a short period of time.

## **8. Material and methods**

### *2.1. Subjects*

The use of animals in this study was approved by the Ethical Committee of Animal Well-being of the Federal University of Espírito Santo – Brazil. The experimental group was composed of seven healthy intact young adult cats (ages between 12 and 36 months), without distinction of breed or gender and body weight between 2.5 and 4.0 kg. Selection of the cats was based on an in-depth clinical and laboratorial evaluation, including physical exam,

complete blood counts, urinalysis and serum levels of alanine aminotransferase (ALT), aspartate aminotransferase (AST), alkaline phosphatase (ALP), gamma glutamyltransferase (GGT), urea, creatine, total protein, albumin, cortisol, free T4 and total T4. Before the start of the experiment, the cats were submitted to an adaptation period of 45 days, isolated in collective stalls with access to sunlight and room for exercise. All cats received plenty of water and dry food (Purina® ProPlan®). After the experiment, the cats were castrated and donated.

## *2.2. Protocol for induction of thyrotoxicosis*

Each cat received 125µg/kg of levothyroxine sodium capsules orally every 24 hours. Each week the cats were weighed and the dose for each animal readjusted as needed. All experimental data was collected immediately before the start of the administration of the levothyroxine sodium (M0) and after 60 days of hormone administration – at end of the experiment (M1).

## *2.3. Anesthetic protocol*

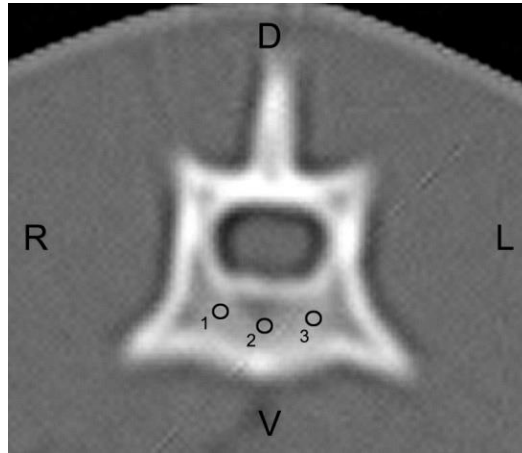
Prior to the computed tomography (CT) exams, water was withheld for 6 hours and dry food for 12 hours. Sodium chloride 0.9% was administered during the exam at an infusion rate of 10 ml/kg<sup>1h</sup><sup>-1</sup>. The cats were anesthetized using diazepam and propofol, then positioned in ventral recumbency on the exam table.

## *2.4. QCT scanning protocol and imaging analysis*

CT exams were performed using a GE Hi-Speed FXI and a protocol with 120 kVp and auto mA at a velocity of one rotation per second. Images were acquired in 2-mm-wide transverse slices using filter for bone. Before the exams, the device was calibrated to allow standardization of the results.

After digitalization of the images, the vertebral body of the second lumbar vertebrae (L2) was identified in each cat. Radiodensity of the bone tissue was then achieved by calculating the mean value between three selected regions of interest (ROI) in the trabecular bone of the vertebral body (Figure 1). Each ROI presented a mean area of  $2.6 \pm 0.1 \text{ mm}^2$ . To

standardize the levels of the sections and to obtain the radiodensity measurements of the bone tissue at the different experimental stages, similar visualization of the spinous and transversal processes of the second lumbar vertebra was considered.



**Figure 1.** Transverse CT image of the second lumbar vertebra of a cat showing the selected regions of interest (black circles) in the trabecular bone (1, 2 and 3) used to calculate bone radiodensity in Hounsfield units (HU). D, dorsal; L, left; V, ventral; R, right. Bone filter, 120 kVp, auto mA.

A bone mineral reference phantom with known density was scanned using the same parameters applied when performing scans of the cats. The phantom contained calibration objects with densities equivalent to 0, 100, and 200 mg/cm<sup>3</sup> calcium hydroxyapatite. Then, the mean values of trabecular bone and phantom radiodensity were converted into mineral bone density with g/cm<sup>3</sup> unit, using the following equation described in a previous study [27].

$$\text{BMD} = 200 \text{ HU}_t / (\text{HU}_b - \text{HU}_w)$$

Where HU<sub>t</sub> is the measured trabecular radiodensity, HU<sub>b</sub> is the radiodensity of the bone phantom (containing 200 mg of calcium hydroxyapatite/cm<sup>3</sup>), and HU<sub>w</sub> is the radiodensity of the water phantom (containing no calcium hydroxyapatite).

#### 2.4. Thyroid hormones serum levels

Total T4 and thyroid stimulation hormone (TSH) serum levels were measured at M0 and M1 via radioimmunoassay. Serum levels of free T4 were measured via dialysis. Each measurement was performed in triplicate.

### 2.5. Statistics

A paired T-test was used to compare the variables between the two moments, M0 and M1, with  $p < 0.01$ . To investigate a correlation between BMD and serum levels of thyroid hormones, we used Pearson's linear correlation test.

## 3. Results and discussion

The protocol for oral supplementation of levothyroxine sodium was effective in inducing thyrotoxicosis, significantly elevating serum levels of T4 to those commonly observed in endogenous thyrotoxicosis. Other authors were able to induce thyrotoxicosis experimentally via oral administration of levothyroxine sodium in rats [18,20,28], dogs [2], and cats [7,10] in which alterations in bone metabolism were also observed.

While other authors have also reported changes in bone mineral metabolism resulting from thyrotoxicosis in cats, evaluation of bone densitometry using QCT or DEXA was not mentioned. Alterations that have been described in cats with thyrotoxicosis are: bone demineralization, hypercalcemia, hyperphosphatemia [6], low serum levels of parathyroid hormone (PTH), increase in FA of bone origin [6, 14] and high serum levels of osteocalcin [6]. A previous study identified elevation in the activity of matrix metalloproteinase-2 and -9 in cats with induced thyrotoxicosis following 42 days of oral administration of sodium levothyroxine, suggesting an increase in the degradation of the bone collagen matrix [10]. In another study, an increase in PTH and decrease in ionized calcium indicated the development of hyperparathyroidism secondary to hyperthyroidism in cats; and an increase in the activity of osteocalcin and the carboxy-terminal telopeptide of type I collagen indicated an increase in bone resorption [7].

It has been described that similarities in bone tissue changes observed in exogenous and endogenous thyrotoxicosis in humans suggest that the same may be true in domestic cats [12]. In both situations, a hypermetabolic state with exaggerated bone remodeling is observed, as described by some authors who measured the markers of bone metabolism [7, 10]. The histological findings in the bone tissue in patients with hyperthyroidism are characterized by an increase in osteoblastic and osteoclastic activity [5].

The significant bone demineralization observed over a short period of time in the cats of this study suggests that the same should occur in patients with endogenous thyrotoxicosis. Therefore, an early diagnosis of the disease would avoid severe osteoporosis and other changes in bone mineral metabolism.

Thyroid hormones are among the most prescribed medications in human medicine, and iatrogenic thyrotoxicosis resulting from excessive hormone supplementation is considered a severe public health issue, causing bone demineralization and a higher risk of pathological fractures. This is even more serious in women after menopause since estrogen plays an important role in avoiding osteoporosis [12, 18]. Exogenous thyrotoxicosis has been described in dogs with hypothyroidism who received thyroid hormone supplementation [13]. These dogs developed cardiovascular alterations that were reverted after normalization of hormone levels. Therefore, monitoring patients receiving hormone supplementation, independent of species, is recommended to avoid systemic alterations resulting from thyrotoxicosis.

Quantitative computed tomography (QCT) is a highly sensitive, applicable and accurate technique for bone mass loss diagnosis and identification of vertebral fractures resulting from osteoporosis [17]. Many studies involving humans and animals verified that the BMD obtained via tomography is an accurate representation of the true BMD [8,32,36]. The cross-sectional images generated by the QCT allow a better standardization of the location of each ROI in M0 and M1. Densitometric analyzes using phantom were performed in healthy cats [9] and for the detection of bone demineralization in dogs with hyperadrenocorticism [23]. In the present study QCT allowed measurement of trabecular bone density of the lumbar vertebrae of cats with induced thyrotoxicosis (Table 1).

**Table 1.** Mean values for serum thyroid hormones levels and radiodensity of trabecular bone from the second lumbar vertebra in seven cats with induced thyrotoxicosis.

Parameters	M0	M1	Normal values**
BMD	469,97 ± 57,61 mg/cm <sup>3</sup>	359,17 ± 64.28 mg/cm <sup>3</sup>	-----
Free T4	2.30 ± 0.73 ng/dl <sup>b</sup>	7.02 ± 1.52 ng/dl <sup>a</sup>	1.50 - 4.00 ng/dl
Total T4	18.0 ± 3.1 ng/ml <sup>b</sup>	54.5 ± 7.8 ng/ml <sup>a</sup>	5 - 30 ng/ml
TSH	0.13 ± 0.01 ng/ml <sup>b</sup>	0.01 ± 0.0 ng/ml <sup>a</sup>	0.05 - 0.50 ng/ml

\*BMD: Bone mineral density; M0: before administration of sodium levothyroxine; M1: after 60 days of administration; HU: Hounsfield units. Different letters in the same row differ by paired t-test (p<0.01). \*\* B.E.T. Laboratories.

Quantitative CT allows a more accurate identification of trabecular bone when compared to DXA, which provides information on density of the bone as a whole, not allowing a separate evaluation of cortical and trabecular bone. QCT also provides information about bone morphometry from which biomechanical parameters can be obtained [1]. Considering that trabecular bone suffers demineralization more easily than cortical bone, QCT is considered a highly sensitive technique for the diagnosis of osteoporosis in humans when compared to DXA [1,17]. However, DXA exposes the patient to less ionizing radiation and its deleterious effects [22].

Studies on humans demonstrated that the trabecular and cortical regions of the vertebral body are more susceptible to demineralization than the cortical bone of long bones. Fractures are also more frequent in sites with a greater amount of trabecular bone, such as vertebral body, proximal femur and distal radius [17]. One study found that the lumbar spine in humans loses more bone mass than the distal radius during chronic steroid therapy [21]. Another more recent study has suggested normal values for the bone mineral density of lumbar vertebrae of cats [9]. Experimental animal studies have also successfully used QCT to assess lumbar spine BMD in dogs and minipigs [11, 16, 30].

One study found tomographic changes in BMD of the trabecular bone of the second lumbar vertebra in eight dogs treated with prednisone (2mg/kg) for one month, with bone loss of approximately 14% [11]. Other authors have characterized the occurrence of bone demineralization in dogs with endogenous hyperadrenocorticism by QCT [23]. Another study also recently used QCT to assess BMD in cats [9]; however, there are no reports of BMD values obtained through QCT in cats with thyrotoxicosis.

Endosteal and periosteal surfaces can cause partial volume artifacts during the densitometric evaluation of areas of cortical bone with less than 2 mm in thickness [19]. Normally, these artifacts do not interfere in calculating the radiodensity of the cortical bone of the lumbar vertebrae in medium and large dogs, since the thickness of that cortical bone is greater than 2 mm [11]. However, the presence of this artifact must be taken into consideration when dealing with densitometry of vertebral cortical bone in cats. Cortical thickness was less than 2 mm in the vertebral body of L2 in all cats in this study, increasing the possibility that partial volume artifacts were present. Therefore, we were unable to do a comparative evaluation of the loss of mineral content in the trabecular and cortical bone of L2 in the cats in this study.

In summary, this study demonstrates that exogenous thyrotoxicosis over a period of 60 days is capable of promoting significant demineralization in the trabecular bone of the lumbar spine of cats. Considering the recent increase in the life expectancy of feline patients and the increasing number of hyperthyroidism cases, an early diagnosis is necessary to minimize the multisystemic alterations, including those in bone mineral metabolism. In addition, it is important that veterinarians use caution during supplementation of thyroid hormones in cats and constantly monitor patients during therapy.

## References

- [1] Adams JE. Quantitative computed tomography. *Eur J Radiol.* 2009; 71(3):415-424.
- [2] Adams P, Jowsey J. Bone and mineral metabolism in hyperthyroidism: an experimental study. *Endocrinology* 1967; 81(4):735-740.
- [3] Adlin EV, Maurer AH, Marks AD, Channiick BJ. Bone mineral density in postmenopausal women treated with L-Thyroxine. *Am J Med* 1991; 90(3):360-306.
- [4] Aerssens J, Boonen S, Lowet G, Dequeker J. Interspecies differences in bone composition, density, and quality: potential implications for in vivo bone research. *Endocrinology* 1998; 139(2):663-670.
- [5] Allain TJ, McGregor AM. Thyroid hormones and bone. *J Endocrinol* 1993; 139(1):9-18.
- [6] Archer FJ, Taylor SM. Alkaline phosphatase bone isoenzyme and osteocalcin in the serum of hyperthyroid cats. *Can Vet J* 1996; 37(12):735-739.
- [7] Cardoso MJL, Costa FS, Muniz LMR, Valério MA, Melussi M. Hiperparatireoidismo em gatos com hipertireoidismo experimental. *Arq Bras Med Vet Zootec* 2008; 60(3):620-625.
- [8] Chalmers HJ, Dykes NL, Lust G, Farese JP, Burton-Wurster NI, Williams AJ, Todhunter RJ. Assessment of bone mineral density of the femoral head in dogs with early osteoarthritis. *Am J Vet Res* 2006; 67(5):796-800.
- [9] Cheon H, Choi W, Lee Y, Lee D, Kim J, Kang, JH, Na K, Chang J, Chang, D. Assessment of trabecular bone mineral density using quantitative computed tomography in normal cats. *Journal of Veterinary Medical Science* 2012; 74(11): 1461-1467.
- [10] Costa FS, Cardoso MJL, Muniz LMR, Vulcano LC, Justulin Júnior LA, Felisbino SL, Martins Filho S. Avaliação das metaloproteínas de matriz -2 e -9 em gatos com desmineralização óssea secundária à tirotoxicose induzida. *Arq Bras Med Vet Zootec* 2008; 60:1053-1060.



- [11] Costa LAVS, Lopes BF, Lanis AB, Oliveira DC, Giannotti JG, Costa FS. Bone demineralization in the lumbar spine of dogs submitted to prednisone therapy. *J Vet Pharmacol Ther* 2010; 33(6):583-586.
- [12] Fallon MD, Perry HM, Bergfeld M, Droke D, Teitelbaum SL, Avioli LV. Exogenous hyperthyroidism with osteoporosis. *Arch Intern Med* 1983; 143(3):442-444.
- [13] Fine DM, Tobias AH, Bonagura JD. Cardiovascular manifestations of iatrogenic hyperthyroidism in two dogs. *J Vet Cardiol* 2010; 12(2):141-146.
- [14] Foldes J, Tarjan G, Szathmari M, Krasznai I, Horvath C. Bone mineral density in patients with endogenous subclinical hyperthyroidism: is this thyroid status a risk factor for osteoporosis? *Clin Endocrinol* 1993; 39(5):521-527.
- [15] Foster DJ, Thoday KL. Tissue sources of serum alkaline phosphatase in 34 hyperthyroid cats: a qualitative and quantitative study. *Res Vet Sci.* 2000; 68(1):89-94.
- [16] Glüer, CC, Scholz-Ahrens, KE, Helfenstein, A, Delling, G, Timm, W, Açil, Y, Barkmann R, Hassenpflug J, Stampa B, Bauss F, Schrezenmeir, J. Ibandronate treatment reverses glucocorticoid-induced loss of bone mineral density and strength in minipigs. *Bone* 2007; 40(3): 645-655.
- [17] Grampp S, Jergas M, Lang P, Steiner E, Fuerst T, Gluer CC, Mathur A, Genant HK. Quantitative CT assessment of the lumbar spine and radius in patients with osteoporosis. *Am J Roentgenol* 1996; 167(1):133-140.
- [18] Gouveia CHA, Jorgetti V, Bianco AC. Effects of thyroid hormone administration and estrogen deficiency on bone mass of female rats. *J Bone Miner Res* 1997; 12(12): 2098-2107.
- [19] Hangartner TV, Gilsanz V. Evaluation of cortical bone by computed tomography. *J Bone Miner Res* 1996; 11(10):1518-1525.
- [20] Kung AW, Ng F. A rat model of thyroid hormone-induced bone loss: effect of antiresorptive agents on regional bone density and osteocalcin gene expression. *Thyroid* 1994; 4(1):93-98.
- [21] Laan RFJM, Buijs WCAM, Van Erning LJTO, Lemmens JAM, Corstens FHM, Ruijs SHJ, Van de Putte LBA, Van Riel PLCM. Differential effects of glucocorticoids on cortical appendicular and cortical vertebral bone mineral content. *Calcif Tissue Int* 1993; 52(1):5-9.
- [22] Lauten SD, Cox NR, Baker GH, Paiter DJ, Morrison NE, Baker HJ. Body composition of growing and adult cats as measured by use of dual energy x-ray absorptiometry. *Comp Med* 2000; 50(2):175-183.

- [23] Lee D, Lee Y, Choi W, Chang J, Kang JH, Na, KJ, Chang, DW. Quantitative CT assessment of bone mineral density in dogs with hyperadrenocorticism. *J Vet Sci* 2015; 16(4): 531-542.
- [24] Lill CA, Gerlach UV, Eckhardt C, Goldhahn J, Schneider E. Bone changes due to glucocorticoid application in an ovariectomized animal model for fracture treatment in osteoporosis. *Osteoporos Int* 2002; 13(5):407-414.
- [25] Mooney CT. Hyperthyroidism. In: Ettinger SJ, Feldman EC, eds. *Textbook of Veterinary Internal Medicine*. 7th. ed., vol. 2, St. Louis: Elsevier Saunders, 2009:1761.
- [26] Mosekilde L, Eriksen EF, Charles P. Effects of thyroid hormones on bone and mineral metabolism. *Endocrinol Metab Clin North Am* 1990; 19(1):35-63.
- [27] Park, S, Oh, J, Son, KY, Cho, KO, Choi, J. Quantitative computed tomographic assessment of bone mineral density changes associated with administration of prednisolone or prednisolone and alendronate sodium in dogs. *Am J Vet Res*. 2015; 76(1), 28-34.
- [28] Pereira RC, Jorgetti V, Canalis, E. Triiodothyronine induces collagenase-3 and gelatinase B expression in murine osteoblasts. *Am J Physiol*. 1999; 277:E496-E504.
- [29] Peterson, ME & Eirmann, L. Dietary management of feline endocrine disease. *Vet Clin Small Anim*. 2014; 44(4): 775-788.
- [30] Quarles L. Prednisone induced osteopenia in beagles: variable effects mediated by differential suppression of bone formation. *Am J Physiol* 1992; 263:E136-E141.
- [31] Scharla SH, Wolf S, Dull R, Lempert UG. Prevalence of low bone mass and endocrine disorders in hip fracture patients in Southern Germany. *Exp Clin Endocrinol Diabetes* 1999; 107(8):547-554.
- [32] Schneider S, Breit SM, Grampp S, Künzel WW, Liesegang A, Mayrhofer E, Zentek J. Comparative assessment of bone mineral measurements obtained by use of dual-energy X-ray absorptiometry, peripheral quantitative computed tomography, and chemical–physical analyses in femurs of juvenile and adult dogs. *Am J Vet Res* 2004; 65(7):891-900.
- [33] Scholz-Ahrens K, Delling G, Stampa B, Helfenstein A, Hahne HJ, Acil Y, Timm W, Barkmann R, Hassenpflug J, Schrezenmeir J, Glüer CC. Glucocorticosteroid-induced osteoporosis in adult primiparous Gottingen miniature pigs: effects on bone mineral and mineral metabolism. *Am J Physiol Endocrinol Metab* 2007; 293(1):E385-E395.
- [34] Thoday KL, Mooney CT. Historical, clinical and laboratory features of 126 hyperthyroid cats. *Vet Rec* 1992; 131(12): 257-264.

[35] Vaske, HH, Schermerhorn, T., Armbrust, L., & Grauer, G. F. Diagnosis and management of feline hyperthyroidism: current perspectives. *Veterinary Medicine: Research and Reports* 2014; 5: 85-96.

[36] Waite KL, Nielsen BD, Rosenstein DS. Computed tomography as a method of estimating bone mineral content in horses. *J Equine Vet Sci* 2000; 20(1):49-52.